



辽宁省肿瘤医院

LIAONING CANCER HOSPITAL & INSTITUTE

住院病案首页

临床路径 ☒

医疗付款方式 市医保

医保号: 1000314233 第 1 次住院 病案号 244258

姓名 韩淑芳 性别 女 出生 1957 年 7 月 21 日 年龄 55 婚姻 ☒ 1. 未 2. 已 3. 离 4. 丧

职业 其它 出生地 辽宁省 民族 汉族 国籍 中国 身份证 210106570721161

工作单位地址 / 电话 / 邮政编码 110000

户口地址 铁西区兴顺街119-1-2-7-1 邮政编码 110000

联系人姓名 王超 关系 同上 地址 同上 电话 13504072839

入院日期 2012 年 2 月 2 日 11 时 入院科别 内科三 病室 01 转科科别 /

出院日期 2012 年 2 月 21 日 16 时 出院科别 内科三 病室 615 实际住院 19 天

门(急)诊诊断 恶性淋巴瘤 门(急)诊医生 郭茜雪 入院时情况 ☒ 1. 危 2. 急 3. 一般

入院诊断 右锁骨上淋巴结肿大 入院后确诊日期 2012 年 2 月 3 日

出院诊断 (诊断依据: 临床、细胞学、病理)	出院情况					ICD - 10编码
	1治愈	2好转	3未愈	4死亡	5其他	
主要诊断 恶性淋巴瘤 1期 (TNM)		✓				C85.906
其他诊断 KPS: 80%						

医院感染名称

病理诊断 可疑血管免疫性淋巴瘤 病理号 316887

损伤、中毒的外部因素: 淋巴结肿大 不典型淋巴瘤 早期霍奇金淋巴瘤 淋巴瘤 淋巴瘤

药物过敏 无 HbsAg ☒ HCV-Ab ☒ HIV-Ab ☒ 0 未做 1 阴性 2 阳性

诊断符合情况 门诊与出院 ☒ 入院与出院 ☒ 术前与术后 ☒ 临床与病理 ☒

放射与病理 ☒ 0. 未做 1. 符合 2. 不符合 3. 不肯定 抢救 / 次 成功 / 次

科主任 主(副)任医师 主治医师 住院医师 郭茜雪

进修医师 研究生实习医师 实习医师 编码员

病案质量 ☒ 1. 甲 2. 乙 3. 丙 质控医师 质控护士 日期 2012 年 2 月 21 日

说明： 医疗付款方式 1. 自费 2. 市医保 3. 省医保 4. 省企离休 5. 居民医保 6. 商保



Liaoning Cancer Hospital & Institute

职工基本医疗保险专用

出院小结

科别：内三科

医疗保险号：

住院号：244258

姓名：韩淑芳

年龄：55岁

性别：女

入院日期 2012 年 02 月 02 日 10 时

出院日期 2012 年 02 月 21 日 8 时

入院诊断：恶性淋巴瘤

出院诊断：同上

病理诊断：不典型的早期霍奇金淋巴瘤

病史摘要：该患1个月前无意中发现右锁骨上淋巴结肿大，自行抗炎对症治疗约20余天，无明显好转，于外院行彩超示：锁骨上淋巴结肿大，为进一步治疗入院。日前偶有发热，无盗汗，饮食睡眠好，二便正常，体重无明显变化。

住院治疗情况：入院后完善检查，行颈部淋巴结活检，病理回报，为不典型的早期霍奇金淋巴瘤样改变，因分期较早，暂不建议行化疗，抗炎治疗后预约出院。

出院病情转归：治愈、☒好转、转院、自动出院、死亡

出院医嘱：1、注意休息，加强营养

2、三月后返院

3、病情变化随诊

经治医师：郭茜雪



肿瘤内科规范病历

住院号: 244258

姓名: 韩淑芳 性别: 女 年龄: 55 岁 电话号码: 1、13504072839
民族: 汉 婚姻: 已婚 职业: 一 2、
工作单位: 一 3、
4、

现住所: 沈阳市

入院日期: 2012 年 02 月 02 日 10 时 0 分

记录日期: 2012 年 02 月 02 日 10 时 30 分

病史叙述者: 患者本人及家属

可靠程度: 基本可靠

过敏史: 无

主诉: 右锁骨上淋巴结肿大 1 个月

现病史: 该患 1 个月前无意中发现右锁骨上淋巴结肿大, 自行抗炎对症治疗约 20 余天, 无明显好转, 于外院行彩超示: 锁骨上淋巴结肿大, 为进一步治疗入院。目前偶有发热, 无盗汗, 饮食睡眠好, 二便正常, 体重无明显变化。

既往史: 否认肝炎、结核病史, 否认高血压、冠心病和糖尿病病史。

个人史: 生于本地, 无异地及疫区久居史, 无有害物接触史, 无烟酒等不良嗜好。

月经婚育史: 初潮 岁——末次月经日期

绝经年龄 岁

妊娠 次 顺产 胎 流产 胎

初次生育年龄 岁

家族史: 否认肿瘤及遗传病家族史。

体格检查

一般状况：体温：36.3℃ 血压：138 /70 mmHg 脉搏：77 次/分 呼吸：16 次/分

营养（良好 ☒ 中等 ☐ 消瘦），皮肤潮红（☐ 有），精神状态（☒ 正常 ☐ 忧虑 ☐ 痛苦）

贫血（☐ 有），发绀（☐ 有），查体（☒ 合作 ☐ 不合作）

皮肤黏膜：黄染（☐ 有），皮疹（☐ 有），出血点（☐ 有）

浅表淋巴结：☒ 无肿大 ☐ 有肿大（部位及特征见附图）

头部：头颅

眼 眼睑（☒ 正常 ☐ 水肿 下垂） 结膜（☒ 正常 ☐ 充血 水肿）

眼球（☒ 正常 ☐ 凸出 凹陷 眼震：水平 垂直 运动障碍：左眼 右眼）

巩膜黄染（☐ 有），角膜（☒ 正常 ☐ 异常：左眼 右眼）

瞳孔（☒ 等大 ☐ 不等：左 mm 右 mm）

对光反射（☒ 正常 ☐ 迟钝 消失）

耳 耳廓（☒ 正常 ☐ 畸形），外耳道分泌物（☐ 有：性质 ），乳突压痛（☐ 有：左 右）

鼻 外形（☒ 正常 ☐ 异常）

口 唇（☒ 红润 ☐ 发绀 苍白），粘膜（☒ 正常 ☐ 苍白 出血点），舌（☒ 正常 ☐ 异常）

双侧扁桃体（☒ 正常 ☐ 充血 肿大），咽喉壁（☒ 正常 ☐ 充血）

颈部：颈静脉怒张（☐ 有），颈动脉异常波动（☐ 有）

气管（右偏 ☒ 中 ☐ 左偏），甲状腺（☒ 正常 ☐ 增大）

胸部：胸廓（☒ 正常 ☐ 桶状胸 ☐ 扁平胸 ☐ 鸡胸 ☐ 漏斗胸） 瘢痕（左 右）

乳房（☒ 正常 ☐ 异常） 缺如（左 右） 瘢痕（左 右）

肺：呼吸运动（☒ 正常 ☐ 增强 减弱），肋间隙（☒ 正常 ☐ 增宽 变窄） 瘢痕（左 右）

语颤（☒ 正常 ☐ 增强 减弱：左 右），胸膜摩擦感（☐ 有：部位 ）

叩诊（☒ 正常清音 ☐ 浊音 实音 过清音 鼓音：部位见图）

呼吸音（☒ 正常 ☐ 减弱：左 右） 啰音（☐ 有：性质部位见图）

心：心尖搏动（☒ 正常 ☐ 弥散）

心尖搏动触诊（☒ 正常 ☐ 增强 抬举感），心包摩擦感（☐ 有）

心率： 次/分、心律（☒ 齐 ☐ 不齐 绝对不齐）

腹部：腹壁（☒ 平坦 ☐ 膨隆 凹陷 术后疤痕：有 ☐ 无），墨菲氏症（☐ 有 ☐ 无），压痛（☐ 有 ☐ 无）

肝脏（☒ 未触及 ☐ 触及），脾脏（☒ 未触及 ☐ 触及），腹肌紧张（☐ 有 ☐ 无），腹部移动性浊音（☐ 有 ☐ 无），肠鸣音（☒ 正常 ☐ 亢进 减弱），包块（☐ 有： × cm）

外阴及肛门：☒ 未查 ☐ 正常 ☐ 异常

脊柱：弯曲（☒生理性 ☐畸形） 压痛及叩击痛（☐无 ☒有）

四肢关节：畸形（☐无 ☒有），活动（☒良好 ☐受限：左上 左下 右上 右下）

神经系统：肱二头肌反射（左++ 右++），肱三头肌反射（左++ 右++）

跟腱反射（左++ 右++），膝腱反射（左++ 右++）

Babinski' s 反射（左— 右—），Hoffmann' s 反射（左— 右—）

专科检查：

右锁骨上淋巴结可及，双肺听诊清音，心率 77 次/分，律齐，肝脾肋下未及。

辅助检查

缺如

既往治疗

时 间	地 点	方 案	用 量	副反应	疗 效

初步诊断: 右锁骨上淋巴结肿大
Kps: 80 分

医师: 郭茜雪

确定诊断: 右锁骨上淋巴结肿大
Kps: 80 分

确诊日期: 2012 年 02 月 03 日

确诊医师: 李晓玲

修正诊断:

修正日期: 年 月 日

修正医师:

补充诊断:

补充日期: 年 月 日

补充医师:

辽宁省肿瘤医院

以上结果为此样本产生，仅供参考。

辽宁省肿瘤医院检验报告单

辽宁省肿瘤医院检验报告单

2012.02.03

姓名: 韩淑芬
性别: 女
年龄: 55 岁
病历号: 244358
科别: 内三(6)
标本种类: 血清
采样日期: 12.02.03 10:10
临床诊断:
送检医生: 郭晋雷
备注:

740

NO	项目	注释	结果	参考值	单位	NO	项目	注释	结果	参考值	单位
1	谷丙转氨酶	ALT	20.00	0.0-40.0	U/L	61	CA15-3	CA15-3	4.6	0.0-23.0	U/ml
2	谷草转氨酶	AST	20.00	0.0-40.0	U/L	62	CA19-9	CA19-9	<0.000	0.0-37.0	U/ml
3	谷草/谷丙	S/L	1.0	0.8-1.5		63	CA12-5	CA12-5	8.4	0.0-35.0	U/ml
4	碱性磷酸酶	ALP	83.00	15.0-112.00	U/L						
5	谷氨酰转肽酶	γ-GT	14.00	0-50	U/L						
6	总蛋白	TP	66.00	60.0-90.0	g/L						
7	白蛋白	ALB	45.00	35.0-55.0	g/L						
8	球蛋白	GLO	21.00	20.0-35.0	g/L						
9	白/球比值	A/G	2.14	1.50-2.50							
10	总胆红素	TBIL	8.90	3.4-17.1	umol/L						
11	直接胆红素	DBIL	2.80	0.0-5.5	umol/L						
12	间接胆红素	IBIL	6.10	0.0-14.0	umol/L						
13	直接/间接	D/T	0.46								
14	胆红素	BUN	4.64	2.20-7.90	mmol/L						
15	肌酐	Cr	62.00	44.0-132.0	umol/L						
16	二氧比碱	CO2	27.00	20.0-30.0	mmol/L						
17	糖	GU	6.04	3.5-6.3	mmol/L						
18	胆碱酯酶	ChE	262.0	203-460	U/L						
19	癌胚抗原	CEA	<0.200	0.0-15.0	ng/ml						
20	神经烯醇化酶	NEK	12.5	0.00-12.5	ug/L						

检验日期: 2012年02月03日 报告日期: 2012年02月03日 12:00 检验者: 贾伟光 核对者: 孙淑珍

以上结果为此样本产生，仅供参考。




辽宁省肿瘤医院

以上结果为此样本所产生，仅供参考。

辽宁省肿瘤医院检验报告单

姓名: 韩淑芬 性别: 女 年龄: 55 岁 住院号: 244256 临床: 内科(6) 标本种类: 全血 采集日期: 12.02.03 10:11 检验日期: 12.02.03 10:11 送检医生: 郭雷雪 备注: 无

No	项目	注释	结果	参考值	单位
1	白细胞计数	WBC	3.9	4.0-10.0	$\times 10^9/L$
2	淋巴细胞计数	LYMPH#	1.4	0.6-4.1	$\times 10^9/L$
3	中间细胞计数	MID#	0.3	0.1-1.8	$\times 10^9/L$
4	粒细胞计数	GRAN#	2.2	2.0-7.8	$\times 10^9/L$
5	淋巴细胞百分比	LYMPH%	36.9	20.0-40.0	%
6	中间细胞百分比	MID%	6.5	1.0-15.0	%
7	粒细胞百分比	GRAN%	56.6	50.0-70.0	%
8	红细胞计数	RBC	4.16	3.50-5.50	$\times 10^{12}/L$
9	血红蛋白	HGB	130.0	110-150	g/L
10	平均红细胞血红蛋白浓度	MCHC	352.0	320-360	g/L
11	平均红细胞体积	MCV	88.7	80.0-99.0	fL
12	平均红细胞血红蛋白量	MCH	31.3	26.0-32.0	pg
13	红细胞分布宽度 (CV)	RDW-CV	12.0	11.5-15.0	%
14	红细胞分布宽度 (SD)	RDW-SD	38.5	36.0-48.0	%
15	红细胞压积	HCT	36.9	36.0-48.0	%
16	血小板数目	PLT	213.0	100-300	$\times 10^9/L$
17	平均血小板体积	MPV	9.9	7.4-10.4	fL
18	血小板分布宽度	PDW	11.3	9.0-17.0	%
19	血小板压积	PCT	0.245	0.108-0.282	%



辽宁省肿瘤医院

辽宁省肿瘤医院检验报告单

姓名: 韩淑芬
性别: 女
年龄: 55 岁

病历号: 244258
科别: 内三(6)
床号:

标本种类: 血清
采样日期: 12.02.06 08:15
送检医生: 郭晋青

No	项目	化验	结果	提示	参考值
1	凝血酶原时间	PT	11.1		11.0-13.5
2	凝血酶原活动度	PTA	106		80-140
3	国际标准化比值	INR	0.95		0.8-1.1
4	APTT结果	APTT-R	28.90		23-37
5	凝血酶时间结果	TT-R	16.3		14.0-22
6	纤维蛋白原	FIB	2.86		2.0-4.0
7	血型	BT	A型		

检验日期: 2012年02月06日

报告日期: 2012年02月06日 11时

以上结果为此样本所产生, 仅供参考。



辽宁省肿瘤医院

组织病理学诊断报告书

姓 名: 韩淑芳

病理号: 316887

性 别: 女

送检日期: 2012-2-3

年 龄: 55岁

送检科室: 内科三

住院号: 244258

送检医师: 郭茜雪

诊疗号: BL1594856

临床诊断: 淋巴结肿大

大体检查所见:

活检组织2块. 大者: 2.5cmX1.5cmX1.0cm, 全部取材。

镜下检查所见:

淋巴结中病变不均匀, 局部滤泡消失, 局部淋巴滤泡增生, 滤泡中心扩大, 小血管扩张充血, 内皮细胞明显肿胀, 有较多的免疫母样细胞散在, 局部见较多的浆细胞浸润。

组织病理诊断:

(淋巴结) 可疑 (1) 血管免疫母细胞性淋巴结病伴淋巴组织非典型增生; (2) 不典型的早期霍奇金氏淋巴瘤样改变。建议去沈阳军区总医院病理科做基因学检测, 进一步诊断。(注意: 您收到本次病理诊断报告书后, 请仔细阅读报告背页的提示)

肿瘤相关因子:

报告医师: 李奕

此报告仅供临床医生参考, 不作为临床诊断唯一标准
无医师签字或盖章无效

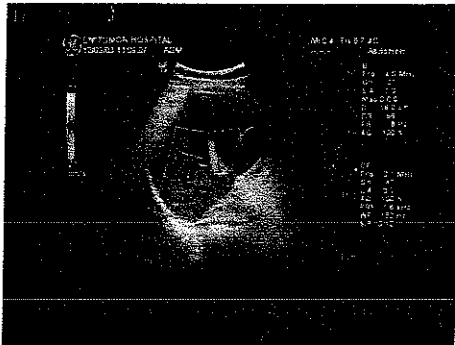
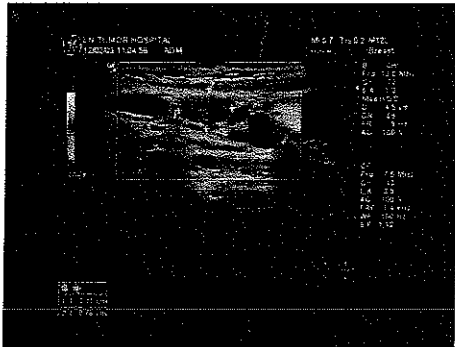
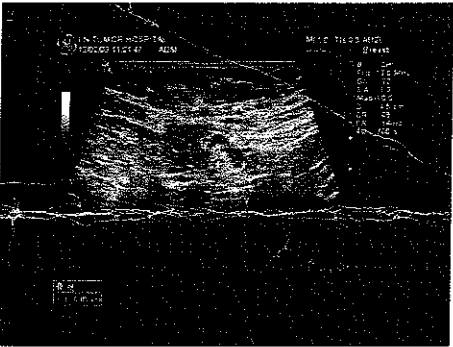
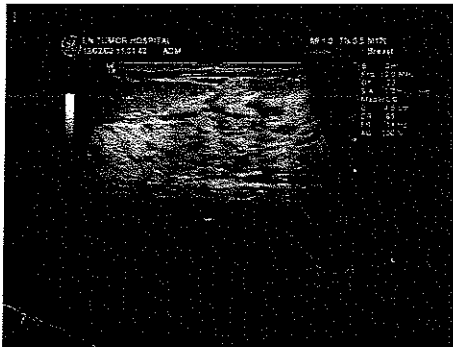
报告日期: 2012-02-08



辽宁省肿瘤医院

彩色超声显像报告单

姓名: 韩淑芳 性别: 女 年龄: 55岁 住院号: 244258
影像号: 0000072942 机器型号: LOGIQ 9 送诊医生: 郭茜雪 门诊号: t1593752



超声所见:

双侧乳腺腺体增厚, 腺叶回声粗糙、不均, 示有增生样腺体回声。

右侧腋下见大小约 $8.5 \times 5.2 \text{ mm}$ $5.6 \times 3.0 \text{ mm}$ 低回声区, 形态尚规则, 边界尚清晰, 内未见明显血流信号。

左侧腋下见大小约 $7.2 \times 4.7 \text{ mm}$ $8.2 \times 3.9 \text{ mm}$ 低回声区, 形态尚规则, 边界尚清晰, 内未见明显血流信号。

右侧颈部及右侧锁骨上见多个低回声区, 较大者大小约 $11.1 \times 7.6 \text{ mm}$, 形态尚规则, 边界尚清晰, 内可见血流信号。

左侧颈部见多个低回声区, 较大者大小约 $11.1 \times 5.9 \text{ mm}$, 形态尚规则, 边界尚清晰, 内未见明显血流信号。

左侧锁骨上未见明显肿大淋巴结。

肝脏大小属正常范围、形态尚可, 被膜连续, 实质回声尚均匀, 血管显示尚清晰, 门静脉、肝静脉走行正常, 肝内外胆管未见扩张。

胆囊大小正常, 形态尚可, 壁光滑。

脾脏肋间厚 31.0 mm , 脾脏形态尚可, 被膜尚连续, 实质回声尚均匀。

胰腺大小正常, 被膜尚连续, 实质回声尚均匀, 胰管未见扩张。

超声提示:

双侧乳腺增生。

双侧腋下、左侧颈部低回声结节(淋巴结)。

右侧颈部及右侧锁骨上淋巴结肿大。

请结合临床

打字员: 马雁宇

检查医师: 陈雁威

此报告仅供临床医生参考, 不作为临床诊断唯一标准

无医师签字或盖章无效

检查日期: 2012-02-03 10:49:11



辽宁省肿瘤医院

影像学检查报告单

姓 名:韩淑芳 性 别:女 年 龄:55岁 检查类别:CT Sensation 64
影像号:A308535 门诊号:t1593723 住院号: 244258 送检科室:

检查所见:

胸部CT检查

肺窗:右肺中叶可见索条影,余双肺内未见具体病灶,大气道通畅,双肺门不大。

纵隔窗:纵隔内未见明显肿大淋巴结。心脏大小、形态正常。胸腔无积液。左侧甲状腺内可见低密度影。

影像诊断及建议:

右肺中叶陈旧性病灶可能性大,定期复查。
左侧甲状腺低密度灶,请结合其他检查。

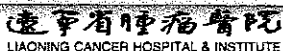报告医师:赵丹

审阅医师:

本报告谨供临床医师参考 无医师盖章本报告无效

检查日期:2012-02-02

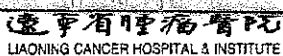报告日期:2012-02-03



姓名 韩洁

住院号 246258

[illegible]



姓名 韩淑芳

住院号 246258

[illegible]